

# MANAGEMENT OF ORAL LICHEN PLANUS TRIGGERED BY STRESS

*by* I Gusti Ngurah Putra Dermawan

---

**Submission date:** 09-Jun-2023 07:47AM (UTC+0700)

**Submission ID:** 2112100706

**File name:** PENATALAKSANAAN\_ORAL\_LICHEN\_PLANUS\_PADA\_RONGGA\_MULUT.pdf (1.31M)

**Word count:** 2856

**Character count:** 16669

**5**  
**Case Report**

## MANAGEMENT OF ORAL LICHEN PLANUS TRIGGERED BY STRESS

I.G.N. Putra Dermawan<sup>1</sup>, I Nyoman Gede Juwita Putra<sup>2</sup>

<sup>5</sup>  
<sup>1</sup>Department of Oral Medicine

Faculty of Dentistry, Mahasaraswati Denpasar University Indonesia

<sup>10</sup>  
Received date: May 18, 2021 Accepted date: June 4, 2021 Published date: June 20, 2021

### KEYWORDS

*Corticosteroids, oral lichen planus, stress*



DOI: 10.46862/interdental.v17i1.1949

### ABSTRACT

**Introduction:** Oral lichen planus (OLP) is a mucocutaneous disorder that rarely occurs around us and only involves the layer of the stratified squamous epithelium. Oral lichen planus is more common in women aged 30-65 years. The etiology of this disorder is not yet known, but there are several predisposing factors that play a role, such as hepatitis C virus infection, food, drugs, malignancy and psychological factors. **Purpose:** This case report aims to describe the treatment of stress induced OLP. **Case Report:** A 46 year old man presented with complaints of stinging on the inner right and left cheeks for one month ago. The patient admits that he has a lot of thoughts related to family problems. It is found that the lesion resembles a white streak with redness that forms in the intraoral area. **Case management:** The patient was given therapy in the form of topical corticosteroids and consulted to psychiatry and got improvement after 1 week of treatment. **Discussion:** The treatment of OLP lesions is a treatment that requires collaboration between the dentist, the patient and the patient's family. Corticosteroid therapy is the gold standard treatment given to people with OLP. Corticosteroids are widely used in medicine because of their strong effect and fast anti-inflammatory reaction. Corticosteroids are widely used for the management of inflammatory diseases. Besides supporting therapy in consultation with a psychologist or psychiatrist to deal with stress disorders. **Conclusion:** Treatment of OLP lesions is a complex treatment. Corticosteroid therapy, both topical and systemic, is the most appropriate therapy and the role of a psychologist or psychiatrist is needed in managing patient stress to increase the percentage of patient recovery.

### Corresponding Author:

<sup>1</sup>  
IGN Putra Dermawan  
Faculty of Dentistry, Mahasaraswati Denpasar University  
Jl. Kamboja No.11 A Denpasar, Bali-Indonesia  
e-mail address: tutokfkg@yahoo.com

<sup>3</sup>  
**How to cite this article:** Dermawan, I. P., & Juwita Putra, I. N. G. (2021). **MANAGEMENT OF ORAL LICHEN PLANUS TRIGGERED BY STRESS**. *Interdental: Jurnal Kedokteran Gigi*, 17(1), 27-33. <https://doi.org/10.46862/interdental.v17i1.1949>

<sup>1</sup>  
**Copyright:** ©2021 IGN Putra Dermawan. This is an open access article distributed under the terms of the Creative Commons Attribution-ShareAlike 4.0 International License. Authors hold the copyright without restrictions and retain publishing rights without restrictions.

## PENATALAKSANAAN ORAL LICHEN PLANUS PADA RONGGA MULUT YANG DIPICU STRES

### ABSTRAK

**Pendahuluan:** Oral Lichen Planus (OLP) merupakan suatu kelainan mukokutaneous yang jarang terjadi di sekitar kita dan hanya melibatkan lapisan dari *stratified squamous epithelium*. Oral lichen planus lebih sering terjadi pada wanita dengan kisaran usia 30-65 tahun. Etiologi dari kelainan ini masih belum diketahui namun terdapat beberapa faktor predisposisi yang berperan seperti infeksi virus hepatitis C, makanan, obat-obatan, keganasan serta faktor psikologis. Laporan kasus ini bertujuan untuk menjabarkan perawatan OLP yang dipicu stres. **Kasus:** Seorang laki-laki berusia 46 tahun datang dengan keluhan perih pada pipi bagian dalam kanan dan kiri sejak satu bulan yang lalu. Pasien mengaku sedang memiliki banyak pikiran terkait permasalahan keluarga. Ditemukan lesi menyerupai garis berwarna putih dengan disertai kemerahan yang terbentuk di daerah intraoral. **Tatalaksana kasus:** Pasien diberikan terapi berupa kortikosteroid topikal dan mengalami perbaikan setelah 1 minggu perawatan. **Pembahasan:** Perawatan lesi OLP merupakan suatu perawatan yang memerlukan kerjasama antara dokter gigi, pasien serta keluarga pasien. Terapi kortikosteroid merupakan suatu perawatan *gold standart* yang diberikan pada penderita OLP. Kortikosteroid banyak digunakan dalam pengobatan karena efek yang kuat dan reaksi antiinflamasi yang cepat. Kortikosteroid banyak digunakan untuk tatalaksana penyakit inflamasi. Selain itu terapi pendukung dengan konsultasi dengan psikolog atau psikiater untuk mengatasi gangguan stres. **Simpulan:** Perawatan lesi OLP merupakan perawatan yang kompleks, Terapi kortikosteroid baik itu topikal maupun sistemik merupakan terapi yang paling tepat serta diperlukan peran psikolog ataupun psikiater dalam penanganan stres pasien untuk meningkatkan persentase kesembuhan pasien.

**KATA KUNCI:** Kortikosteroid, oral lichen planus, stres

### PENDAHULUAN

Oral Lichen Planus (OLP) merupakan suatu inflamasi kronis yang melibatkan mukokutaneous yang secara klinis dapat berkembang ke arah keganasan. OLP merupakan penyakit yang sering dijumpai di masyarakat dan hanya mempengaruhi lapisan epitelium skuamosa berlapis. OLP ini merupakan penyakit akibat rusaknya sel basal dengan latar belakang kondisi imunologis yang penyebabnya sampai saat ini belum diketahui. Hal ini diduga merupakan keadaan yang abnormal dari respon imun sel T pada epitelium basal yang diduga sebagai benda asing sehingga menyebabkan perubahan pada permukaan sel.<sup>1-4</sup> OLP ini umumnya terjadi yaitu mengenai sekitar 1-2 % populasi dan paling sering mengenai wanita dibanding dengan pria dengan perbandingan 2:1. Pada umumnya penderita OLP terjadi pada seseorang dengan umur antara 30-65 tahun.<sup>3,5-8</sup>

Kelainan ini memiliki beberapa bentuk manifestasi klinis yang dapat mengakibatkan pasien merasa tidak nyaman dengan rongga mulutnya. Ada beberapa bentuk manifestasi klinis dari OLP yaitu retikular, bentuk plak, atropik, papula, erosis dan bula. Lesi-lesi ini biasanya terjadi bilateral pada mukosa bukal, *muccobucal fold*, gingiva, lidah dan bibir. Tipe retikular merupakan bentuk umum dari OLP. Biasanya muncul dengan gambaran *striae-striae* keratotik warna putih (*Wickham's striae*) dengan batas eritema. Bentuk plak dari OLP mulai dari bentuk rata, halus hingga bentuk iregular. Biasanya ditemui pada mukosa bukal dan lidah. Bentuk atropik dari OLP biasanya difus, eritematus yang dikelilingi striae putih.<sup>2,5,8</sup>

Etiologi dari OLP sampai saat ini masih belum diketahui secara jelas. Namun terdapat beberapa faktor predisposisi yang kemungkinan berperan dalam munculnya lesi OLP di rongga mulut, seperti imunodefisiensi, alergi makanan,

stres, kebiasaan, trauma. Dalam banyak kasus proses multifaktorial dianggap terlibat, dengan partisipasi genetik, psikologis reaksi autoimun dan faktor infeksi seperti infeksi hepatitis C. Beberapa faktor ini dapat berperan sebagai agen penyebab, sementara yang lain dapat memicu proses tersebut. OLP telah dilaporkan dikaitkan dengan berbagai kondisi medis seperti diabetes, infeksi hepatitis C, dan penyakit liver.<sup>5,9-11</sup>

Laporan kasus ini membahas suatu kasus OLP tipe retikular pada pasien yang kemudian diketahui memiliki stres yang tinggi sehingga perlu adanya pendekatan yang baik terhadap pasien.

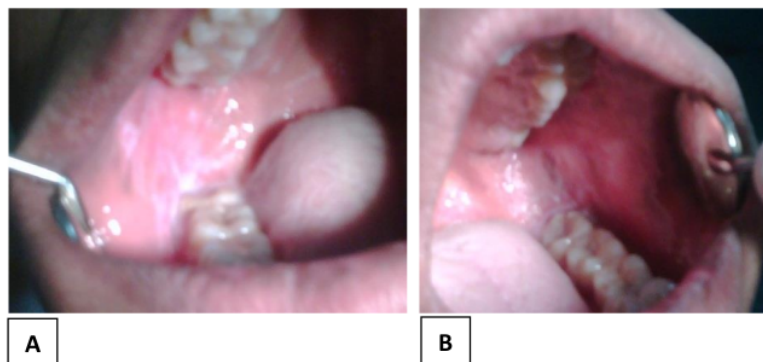
#### LAPORAN KASUS

8  
Pada tanggal 23 Januari 2020, seorang pasien laki laki berusia 46 tahun, datang dengan membawa surat rujukan dari salah satu puskesmas di Bali dengan keluhan terasa sakit dan kemerahan pada pipi kanan dan kiri. Pasien telah diberi obat kumur saja di Puskesmas tersebut tapi tidak kunjung sembuh. Kemudian puskesmas merujuk pasien tersebut dengan keluhan pada pipi kanan dan kiri ke RSGM Saraswati Denpasar.

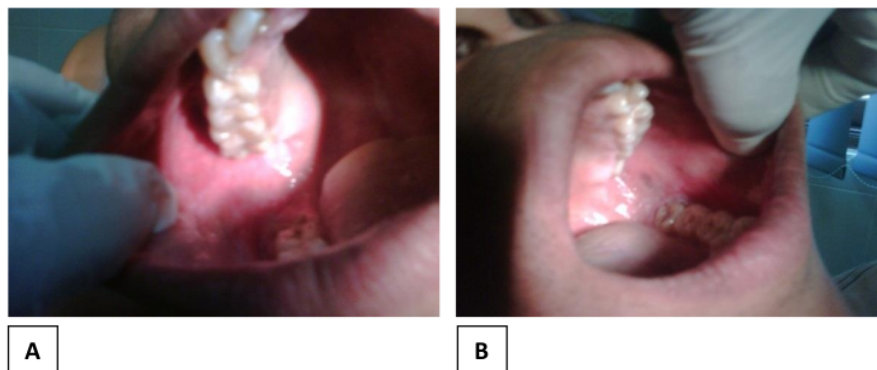
Dari anamnesis diperoleh informasi terdapat kemerahan dan striae-striae pada pipi kanan dan kiri dan terasa agak perih pada saat makan sejak 1 bulan yang lalu. Awalnya pasien mengatakan sangat stres dengan akan keberangkatannya bekerja pada kapal pesiar dengan meninggalkan anak dan istrinya. Selang beberapa minggu terasa perih pada pipi kanan dan kirinya. Pasien telah berobat ke puskesmas dan oleh dokter giginya diberi obat kumur saja dan setelah seminggu datang lagi ke puskesmas dengan keluhan masih terasa perih pada pipi kanan dan kirinya.

#### TATALAKSANA KASUS

Kunjungan pertama (Gambar 1) berdasarkan dari anamnesis dan klinisnya memang terdapat warna kemerahan pada pipi kanan dan kiri disertai striae-striae tersebut dan pasien dengan keadaan stres. Pemeriksaan Intra Oral semua gigi tidak terdapat karies dan sedikit kalkulus pada bagian lingual gigi anterior, secara umum kesehatan rongga mulut cukup baik. Berdasarkan pemeriksaan tersebut kami mendiagnosa *Oral Lichen Planus* yang tipe Retikular.



**Gambar 1.** Gambaran klinis lesi OLP pada mukosa bukal kanan (A) dan kiri (B) pada saat kunjungan pertama.



**Gambar 2.** Gambaran klinis lesi OLP pada mukosa bukal kanan (A) dan kiri (B) setelah menjalani perawatan

Pertama kali kami berusaha untuk merujuk pasien ke psikiater untuk keadaan stres tersebut dan pada lesi di pipi kanan dan kirinya kami beri kortikosteroid topikal (*triamcinolone acetonide 0,1 % in orabase*) obat ini digunakan pada daerah pipi kanan dan kiri dengan mengaplikasikannya setiap selesai makan dan sebelum tidur serta tidak makan dan minum minimal 30 menit setelah menggunakan obat-obatan tersebut dan juga vitamin C dan Vitamin B untuk meningkatkan daya tahan tubuh penderita, dan obat kumur klorhexidine glukonat 0,1 % serta anjuran untuk menghindari stres dan istirahat yang cukup serta menghindari makanan yang mengiritasi. Pasien diinstruksikan untuk kontrol 1 minggu kemudian.

Kunjungan kedua (Gambar 2) yaitu setelah seminggu diberi obat kortikosteroid topikal, rasa perih mulai berkurang dan pada pemeriksaan klinis warna kemerahan pada pipi kanan dan kiri sedikit menghilang, dan *striae-striae* mulai berkurang. Pasien telah berkonsultasi dengan psikiater terkait stres atau kecemasan yang dialami beberapa minggu terakhir. Namun karena pasien merasa sudah merasakan perbaikan sehingga pasien mengaku tidak melanjutkan konsultasi dengan psikiater. Berdasarkan anamnesis, pasien merasakan lebih

daripada 1 minggu sebelumnya dan pasien sudah dapat mengkonsumsi makanan. Terapi selanjutnya disarankan untuk tetap melanjutkan pemakaian kortikosteroid topikal dan multivitamin tersebut. Pasien disarankan kembali untuk dilakukan kontrol 1 minggu kemudian. Namun pasien tidak melakukan kontrol kembali setelah satu minggu dengan alasan keluhan sudah menghilang dan obat yang diberikan sudah habis dipakai.

#### PEMBAHASAN

Pada kasus ini, diagnosa yang ditegakkan pada awal kunjungan adalah *Oral Lichen Planus* (OLP) yaitu berdasarkan pemeriksaan subyektif dan salah satu gambaran klinis lesi intra oral yang khas berupa striae berwarna putih, berbentuk jala-jala (*Wickham's Striae*) dengan batas eritema yang terjadi bilateral pada mukosa pipi kanan dan kiri. Menurut Lodi, *et al*, gambaran klinis lesi OLP terdiri dari tipe retikuler, papular, plak, atrofi, dan ulseratif (erosif). Bentuk retikuler adalah yang paling umum dan biasanya asimtomatik. Sebaliknya, bentuk atrofi dan erosif menampilkan area ulseratif yang eritematosa yang menyebabkan gejala mulai dari sensasi terbakar hingga nyeri hebat. OLP umumnya terjadi secara bilateral pada mukosa bukal, dan

sering muncul di lidah, gingiva, lipatan mukobukus, atau beberapa tempat.<sup>12,13</sup>

Pada awal kunjungan, pasien telah mengatakan dengan kondisi yang stress yang sering dialami pasien. Menurut pasien, durasi dan keparahan lesi berkaitan dengan kondisi dan riwayat stress. Beberapa penelitian mengatakan bahwa faktor psikologis merupakan penyebab terjadinya lichen planus baik itu dikulit dan mukosa rongga mulut. Kondisi stress disini merubah sistim saraf otonom baik simpatik maupun parasimpatik sehingga mengakibatkan perubahan kontrol hipotalamik dan respon endokrin yang diatur oleh *pituitary gland*. Aktifitas otonom dan adanya peningkatan dari hormon termasuk hormon yang dihasilkan oleh *hipotalamopituitary-adrenal axis* merupakan faktor yang berperan dalam mekanisme sistem imun, yaitu produksi sitokin yang berperan dalam mengontrol proses inflamasi dan penyembuhan. Selain itu, stress mempengaruhi atau mempotensiasi sumbu *Hypophyseal-Pituitary-Adrenal (HPA axis)*, yang menyebabkan peningkatan kadar kortikosteroid serum, yang dianggap memiliki efek antistres. Banyak penelitian yang mendukung konsep bahwa stress emosional merupakan faktor etiologi utama dalam penyakit ini. Pada OLP, lesi sering muncul setelah episode stress emosional yang intens. Penyakit ini kemudian mengalami remisi dan eksaserbasi yang seringkali berhubungan dengan status emosi pasien.<sup>14-16</sup> Pada kasus ini, manajemen stress sangat penting dalam menunjang proses perawatan lesi OLP pada pasien tersebut.

Berdasarkan kajian sistematik yang dilakukan oleh Cerquera, *et al* pada tahun 2017 yang menemukan bahwa terjadi korelasi yang sangat kuat antara kelainan psikologis terhadap munculnya *oral lichen planus* pada individu tertentu.<sup>7,17</sup> Peran dari seorang psikiater dalam kasus ini adalah menangani keluhan stress, kecemasan atau depresi yang dialami oleh pasien OLP. Tujuan dari penanganan psikiater

tentunya untuk mengurangi keluhan terkait kecemasan, stress serta depresi yang mengakibatkan semakin tinggi tingkat stress maka semakin mudah memicu munculnya lesi OLP terutama pada OLP yang rekuren. Pemberian terapi kortikosteroid bertujuan untuk mengurangi inflamasi pada lesi, apabila tidak didukung dengan penanganan psikologis, maka terapi yang dilakukan tidak akan maksimal sehingga proses penyembuhan akan sangat lama bahkan tidak mengalami perbaikan.

Pada kasus ini, terapi farmakologis yang diberikan berupa kortikosteroid topikal (*triamcinolone acetonide in orabase 0,1%*) dengan instruksi dioleskan pada lesi pada mukosa bukal. Kortikosteroid merupakan suatu anti-inflamasi yang sering digunakan karena efek antiinflamasi yang kuat dan cepat sehingga menjadikannya suatu pilihan dalam perawatan dalam lesi inflamasi. Kortikosteroid secara garis besar dibagi menjadi 2 berdasarkan sifat dan kegunaan terapinya, yaitu kelompok glukokortikoid yang berperan dalam proses metabolisme intermediet, katabolisme, respon imun serta reaksi antiinflamasi. Mineralokortikoid berfungsi dalam mengatur reabsorpsi natrium dan kalium pada tubulus kontortus ginjal.<sup>18,19</sup>

Pada kunjungan kedua pasien sudah tidak mengalami keluhan lagi pada pipi kanan dan kirinya dan pasien sudah dapat makan kembali.

#### SIMPULAN

4 *Oral Lichen Planus* merupakan penyakit pada mukosa rongga mulut yang sering terjadi dengan faktor penyebab yang belum diketahui secara pasti. OLP merupakan salah satu penyakit yang sering terjadi pada penderita dengan stress yang tinggi sehingga perlu adanya pendekatan secara individual dan perlu adanya kerjasama dengan psikiater untuk terapi kecemasan. Pilihan utama terapi *Oral lichen planus* pada kasus ini adalah kortikosteroid baik secara sistemik ataupun topikal.

### UCAPAN TERIMA KASIH

Penulis mengucapkan terima kasih pada RSGM Saraswati sebagai rumah sakit yang telah memfasilitasi penulis dalam melakukan perawatan lesi OLP pada pasien ini.

### DAFTAR PUSTAKA

1. Glick M. *Burket Oral Medicine*. 12th ed. USA: People's medical publishing house; 2015.
2. Kurago ZB. Etiology and pathogenesis of oral lichen planus: An overview. *Oral Surg Oral Med Oral Pathol Oral Radiol*. 2016; 122(1):72-80. doi:10.1016/j.oooo.2016.03.011.
3. Agha-Hosseini F, Mirzaii-Dizgah I, Farmanbar N, Abdollahi M. Oxidative stress status and DNA damage in saliva of human subjects with oral lichen planus and oral squamous cell carcinoma. *J Oral Pathol Med*. 2012; 41(10): 736-40. doi:10.1111/j.1600-0714.2012.01172.
4. Ruoppo E, Mignogna MD, Leuci S, Amato M, Aria M, Adamo D. Sleep disturbances, anxiety and depression in patients with oral lichen planus: a case-control study. *J Eur Acad Dermatology Venereol*. 2014; 29(2):291-7. doi:10.1111/jdv.12525.
5. Sandhu S, Sandhu J, Bansal H, Dua V. Oral lichen planus and stress: An appraisal. *Contemp Clin Dent*. 2014; 5(3):352. doi:10.4103/0976-237x.137946
6. Alves MGO, do Carmo Carvalho BF, Balducci I, Cabral LAG, Nicodemo D, Almeida JD. Emotional assessment of patients with oral lichen planus. *Int J Dermatol*. 2015; 54(1):29-32. doi:10.1111/ijd.12052.
7. Valter K, Boras VV, Buljan D, et al. The influence of psychological state on oral lichen planus. *Acta Clin Croat*. 2013; 52(2):145-9.
8. Le Cleach L, Chosidow O. Lichen planus. *New Engl J Med Med*. 2012; 8:366-723.
9. Mostafa D, Bassel Tarakji. Photodynamic therapy in treatment of severe oral lichen planus. *J Clin Med Res*. 2015; 7(6):393-9. doi:10.17116/stomat201695231-33
9. Mostafa B, Ahmed E. Prevalence of oral lichen planus among a sample of the Egyptian population. *J Clin Exp Dent*. 2015; 7(1):e7-e12. doi:10.4317/jced.51875
11. Vinod S, Varghese SS, Sebastian J, et al. Epidemiology of Oral Lichen Planus in a Cohort of South Indian Population: A Retrospective Study. *J Cancer Prev*. 2016; 21(1):55-9. doi:10.15430/jcp.2016.21.1.55
12. Lodi G, Carrozzo M, Furness S, Thongprasom K. Interventions for treating oral lichen planus: A systematic review. *Br J Dermatol*. 2012; 166(5):938-47. doi:10.1111/j.1365-2133.2012.10821.x
13. Dillenburg CS, Martins MAT, Munerato MC, et al. Efficacy of laser phototherapy in comparison to topical clobetasol for the treatment of oral lichen planus: a randomized controlled trial. *J Biomed Opt*. 2014;19(6):068002. doi:10.1117/1.jbo.19.6.068002
14. V SK, Shenai P, Chatra L, Ahammed Y, Mds AR. Effect of stress on oral mucosa. 2012;1(1):13-6.
15. Lopez-Jornet P, Cayuela CA, Tvarijonaviciute A, Parra-Perez F, Escibano D, Ceron J. Oral lichen planus: Salival biomarkers cortisol, immunoglobulin A, adiponectin. *J Oral Pathol Med*. 2016; 45(3): 211-7. doi:10.1111/jop.12345
16. Gavic L, Cigic L, Biocina Lukenda D, Gruden V, Gruden Pokupec JS. The role of anxiety, depression, and psychological stress on the clinical status of recurrent aphthous stomatitis and oral lichen planus. *J Oral Pathol Med*. 2014;43(6):410-17. doi:10.1111/jop.12148

17. Cerqueira JDM, Moura JR, Arsati F, Lima-Arsati YB d. O, Bittencourt RA, Freitas VS. Psychological disorders and oral lichen planus: A systematic review. *J Investig Clin Dent.* 2018; 9(4):e12363. doi:10.1111/jicd.12363
18. Aditya M. Corticosteroid Induced Psychotic Syndrome : A Review. *J Wiyata.* 2016;3(1):31-37.
19. Mamfaluthi T. Penggunaan Kortikosteroid dalam Praktek Klinis. *Ked N Med.* 2018;1(1):70.



# MANAGEMENT OF ORAL LICHEN PLANUS TRIGGERED BY STRESS

## ORIGINALITY REPORT

<b>17%</b>	<b>16%</b>	<b>5%</b>	<b>1%</b>
SIMILARITY INDEX	INTERNET SOURCES	PUBLICATIONS	STUDENT PAPERS

## PRIMARY SOURCES

<b>1</b>	<b>www.researchgate.net</b> Internet Source	<b>5%</b>
<b>2</b>	<b>id.123dok.com</b> Internet Source	<b>4%</b>
<b>3</b>	<b>www.ijbcp.com</b> Internet Source	<b>2%</b>
<b>4</b>	<b>www.coursehero.com</b> Internet Source	<b>1%</b>
<b>5</b>	<b>Irna Sufiawati, Ani Megawati, Muhammad Al Farisyi, I. Nyoman Gede Juwita Putra. "A Case Series of Psychological Stress Evaluation as a Risk Factor for Oral Lichen Planus", Case Reports in Dentistry, 2022</b> Publication	<b>1%</b>
<b>6</b>	<b>es.scribd.com</b> Internet Source	<b>1%</b>
<b>7</b>	<b>123dok.com</b> Internet Source	<b>1%</b>

8

[ml.scribd.com](https://ml.scribd.com)

Internet Source

1 %

---

9

[www.oraljournal.com](http://www.oraljournal.com)

Internet Source

1 %

---

10

[www.ommegaonline.org](http://www.ommegaonline.org)

Internet Source

1 %

---

Exclude quotes  On

Exclude matches  < 1%

Exclude bibliography  On