

# SINGLE VISIT ENDODONTIC TREATMENT ON LEFT MAXILLARY FIRST MOLAR WITH RECIPROCAL SYSTEM

*by Dewa Made Wedagama*

---

**Submission date:** 30-Apr-2023 11:58AM (UTC+0700)

**Submission ID:** 2079549580

**File name:** IJKG\_Dr.\_Wedagama.pdf (527.58K)

**Word count:** 1912

**Character count:** 11716

# SINGLE VISIT ENDODONTIC TREATMENT ON LEFT MAXILLARY FIRST MOLAR WITH RECIPROCAL SYSTEM

Wedagama Dewa Made<sup>1</sup>, Hartini A.A.A<sup>2</sup> Lusi Ernawati<sup>3</sup>

<sup>1,2,3</sup>Bagian KONSERVASI GIGI, FAKULTAS KEDOKTERAN GIGI, UNIVERSITAS MAHASARASWATI, DENPASAR  
wedagama@doctor.com

## ABSTRACT

Root canal treatment is a step in order to maintain and preserve the tooth. The success rate of root canal treatment depend on the degree of severity illness and treatment techniques are performed. Reciprocal system is a techniques which use rotary one file endodontic. Single visit endodontic on this treatment was chosen because this techniques provide distinct advantages, more economical cost and risk contamination can be reduced. Female 25 years-old with irreversible pulpitis in maxillary left first molar, on the X-ray picture of the root canal looks normal without any narrowing. Root canal treatment performed with anesthetic infiltration pehacain 2 %, using rubber dam during treatment to prevent bacterial contamination and access opening. Tooth preparation using rotary one file reciprocal system R#25, previously done by determining work length with apex locator and confirm with X-ray picture. Obturation with single cone gutta percha R#25 and top seal paste, cotton pellet and temporary material filling. Control after 24 hours, percussion is negative, patient feel little of pain. Success of endodontic is depend on eliminate bacterial product. One visit endodontic with reciprocal technique is a relatively reliable and simple technique for dentist.

**Keywords:** single visit endodontic, one file reciprocal system.

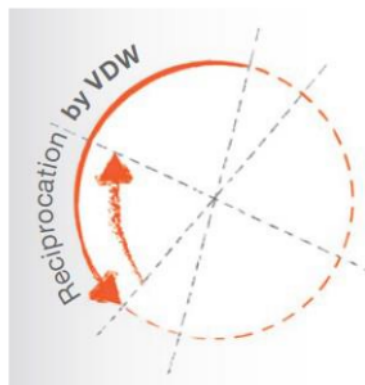
## PENDAHULUAN

Perawatan saluran akar merupakan salah satu cara mempertahankan jaringan gigi di dalam mulut. Tujuan utama perawatan saluran akar adalah menghilangkan infeksi bakteri dari sistem saluran akar dan mencegah timbulnya infeksi kembali. Perawatan dasar saluran akar meliputi tahapan diagnosa, yaitu mengidentifikasi penyakit dan persiapan perawatan, yang kedua tahapan preparasi yang meliputi *cleaning and shaping* saluran akar yaitu semua ini saluran akar harus dikeluarkan sehingga bisa dilakukan pengisian secara tiga dimensi, dan yang ketiga tahap pengisian (obtulasi) yaitu saluran akar diisi dengan bahan inert untuk mendapatkan hermetik seal yang baik.<sup>1</sup>

Perawatan endodontik sekali kunjungan adalah suatu konsep lama dalam praktek klinis. Pada beberapa tahun terakhir munculnya rotary Ni-ti, kunjungan endodontik satu kali kunjungan mengalami peningkatan sebagai perawatan pilihan bagi kebanyakan kasus endodontik. Indikasi untuk dilakukan perawatan saluran akar satu kali kunjungan antara lain<sup>2</sup>: Gigi vital tanpa komplikasi, Secara fisik pasien dapat datang ke klinik, Secara medis pasien tidak alergi terhadap obat-obatan, Untuk kebutuhan estetik, Pasien yang membutuhkan sedasi atau kamar operasi, Gigi non vital tanpa komplikasi atau dengan sinus tract. Kontra indikasi perawatan saluran akar satukali kunjungan antara lain: (1) Pasien dengan akut periodontitis dengan nyeri hebat pada perkusi, (2) Kasus dengan prosedur penyulit misalnya saluran akar yang mengalami kalsifikasi, (3) Pasien dengan gangguan TMJ dan tidak dapat membuka mulut dengan baik, dan (4) Kasus retreatment. Keuntungan perawatan saluran akar satu kali kunjungan: (1) Kenyamanan pasien, mengurangi jumlah kunjungan ke klinik gigi, (2) Mengurangi nyeri antar kunjungan, (3)

Meminimalisir perawatan saluran akar yang tidak selesai, (4) Panjang kerja yang konstan, (5) Estetik. Kerugian perawatan saluran akar satu kali kunjungan: (1) Kelelahan bagi pasien, (2) Flare up, jika terjadi flare up akan lebih sulit untuk membuat drainase pada saluran yang telah dilakukan obturasi, (3) Tidak dapat dilakukan pada semua kasus.

Hand use Nikel-titanium (NiTi) maupun rotary telah banyak digunakan untuk mencapai tujuan mekanik preparasi saluran akar. Pada tahun 2011 diperkenalkan reciproc oleh VDW. Instrument reciproc terbuat dari nikel titanium M-wire yang meningkatkan fleksibilitas dan resistensi terhadap kelelahan siklik. Gerakan memotong saat berlawanan arah jarum jam dan melepaskan ketika searah jarum jam.<sup>3</sup>



Gambar 1. Gerakan reciproc

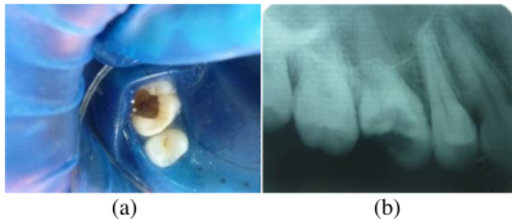
Prinsip umum *reciprocal system* adalah dibutuhkan setidaknya tiga rotasi untuk instrumen

menyelesaikan 3600 penuh, sehingga batas elastis dari instrument tidak terlampaui dan secara signifikan mengurangi kemungkinan torsi fraktur instrumen. Dengan kata lain, instrumen tersebut dapat digunakan pada saluran akar yang kompleks dan dengan waktu yang lebih cepat. Reciprocating system yang dikeluarkan oleh VDW mempunyai tiga ukuran yaitu R25 (ISO 25 tip dan .08 taper), R40 (ISO tip size 40 dan .06 taper) and R50 (ISO size 50 tip dan .05 taper). Teknik ini sangat sederhana. Pada kebanyakan saluran akar, satu file RECIPROC® dengan gerakan reciprocal digunakan untuk mempersiapkan saluran akar dan dapat digunakan tanpa pembuatan glide path atau tanpa menggunakan hand instrument. Persyaratan akses kavitas, akses garis lurus kedalam saluran akar dan protocol irigasi yang sama dengan tehnik preparasi standar.<sup>4</sup> Keuntungan tambahan dari konsep dan instrumen *reciproc* adalah *centring ability*, aman, waktu kerja singkat, kesalahan prosedur sedikit, dan mengurangi kontaminasi silang antar pasien.<sup>4</sup>

Tujuan pembuatan laporan kasus ini adalah menginformasikan manajemen perawatan saluran akar satu kali kunjungan menggunakan *rotary instrument* dengan teknik *reciprocating system*.

## KASUS

Seorang pasien wanita usia 20 tahun datang ke praktek pribadi dengan keluhan sering cekot-cekot pada gigi geraham atas kanan sejak 1 minggu yang lalu terutama jika malam hari. Gigi tersebut 3 minggu yang lalu pernah di rawat dan di tambal sementara, tetapi tambalan sudah lepas sejak 2 minggu yang lalu. Pasien minum ponstan untuk meredakan nyeri. Pada pemeriksaan klinis tampak karies profunda.

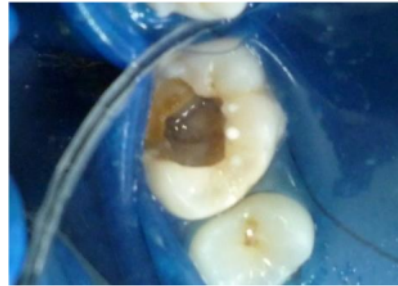

Gambar 2. (a) Gambaran klinis sebelum perawatan (b) Gambaran Radiografi sebelum perawatan

## TATA LAKSANA KASUS

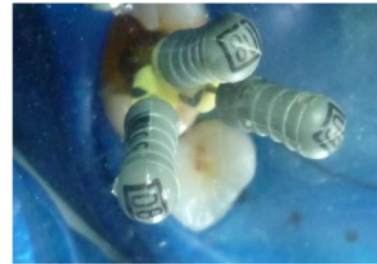Pada pemeriksaan vitalitas dengan vitalitester gigi senama bereaksi pada no.4 dan gigi 16 bereaksi pada no.9, pada tes termal gigi 16 dengan menggunakan chlor etil bereaksi terhadap dingin. Pada pemeriksaan radiografik tampak karies profunda perforasi pada gigi 16 dengan bentuk saluran akar yang lurus dan jelas. Diagnosis klinis gigi 16 adalah pulpitis irreversible. Rencana perawatan gigi 16 adalah perawatan saluran akar satu kali kunjungan dan pasang crown. Sebelum dilakukan perawatan saluran akar dimulai, diperlukan *control of pain* (mengontrol rasa sakit) dengan injeksi

lokal anastesi pehacain 2 cc. Kemudian dipasang rubber dam (Optra Dam plus ukuran S, ivoclar vivadent). Perawatan saluran akar dimulai dengan membuat *access opening* menggunakan *endo access bur* (DentsplyMaillefer) dan didapatkan tiga saluran akar yang terpisah yaitu saluran akar palatal, saluran akar mesio bukal dan saluran akar disto bukal.

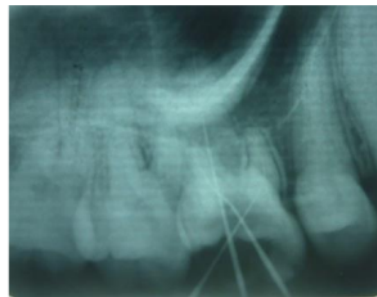


Gambar 3. Access opening didapat 3 saluran akar

Membuat glide path menggunakan K-File#8. Kemudian dilakukan pengukuran panjang kerja menggunakan apex locator (Raypex 5, VDW) (gambar 4) dan di konfirmasi dengan radiografik (gambar 5).



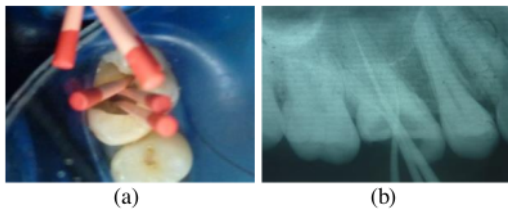
Gambar 4. Mengukur panjang kerja menggunakan K-file #8



Gambar 5. Gambaran Ro untuk konfirmasi panjang kerja

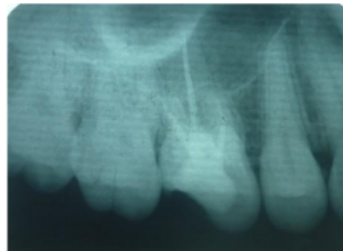
Didapatkan panjang saluran akar mesiobukal 19 mm, akar distobukal 19 mm dan akar palatal 21 mm. Setelah diketahui panjang kerja, dilakukan preparasi saluran akar dimulai dengan mencari file yang sesuai dengan lebar saluran akar yaitu menggunakan K-file #30, ternyata tidak dapat mencapai panjang kerja secara pasif maka ketiga saluran akar dipreparasi menggunakan

rotary reciprocal file R#25 disertai lubricant RC- prep dan irigasi menggunakan NaOCl 5,25% dan akuades steril. Dilakukan foto trial gutta percha menggunakan gutta percha yang sesuai dengan ukuran file yang digunakan untuk preparasi saluran akar yaitu gutta percha reciproc R25. Sebelum dilakukan pengisian, saluran akar diirigasi dengan NaOCl 5,25% dan akuades serta dikeringkan menggunakan *paper point* steril R25 (Reciproc,VDW). Pengisian saluran akar menggunakan gutta percha R#25 (Reciproc,VDW) dan topseal pasta (Dentsply maillefer) dengan *single cone technique* (gambar 7). Dilakukan tumpatan sementara menggunakan caviton pink, GC.



Gambar 6. (a) Gambar trial gutta percha (b) radiografik trial gutta percha

Setelah 24 jam pasien dikonfirmasi terdapat sedikit rasa nyeri pada sore hari setelah perawatan namun setelah itu sudah tidak ada keluhan sakit.

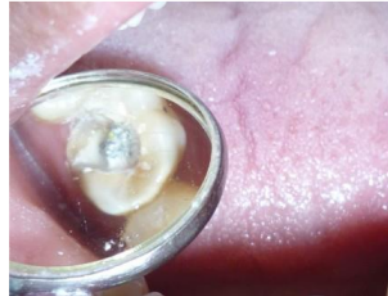


Gambar 7. Pengisian saluran akar

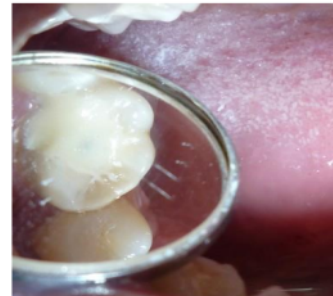Pasien dapat kontrol kembali setelah tiga minggu, pada anamnesa pasien tidak ada keluhan serta pemeriksaan intra oral tumpatan sementara baik, gingiva sekitar gigi 16 normal dan tidak ada fistel, perkusi tidak sakit. Perawatan dilanjutkan dengan pengambilan *gutta percha point* yang disesuaikan dengan ukuran *template unimetric* (dentsply, maillefer) pada saluran akar palatal 208 L dan distobukal 108 S untuk pemasangan pasak unimetric. Pengambilan *gutta percha point* menggunakan *penetration drill*, melebarkan menggunakan *calibration drill* ukuran 208 L pada saluran akar palatal serta *penetration drill* dan *calibration drill* ukuran 108 S pada saluran akar distobukal. Setelah pengambilan *gutta percha* selesai, irigasi menggunakan NaOCl 5,25% dan Aquades steril, dikeringkan menggunakan *paper point* R#25.

Penyemenan pasak *prefabricated Unimetric* (Dentsply,Maillefer) menggunakan *luting cement* (Fuji I, GC). Pembuatan *core build up* menggunakan Build It

(Pentron, technodent), sebelum pembuatan *core*, permukaan enamel dan dentin dilakukan etsa dan bonding setelah itu aplikasi *core build up* dan *light cure* selama 40 detik (gambar 9). Mencetak rahang atas dan rahang bawah menggunakan alginat untuk pembuatan mahkota sementara.

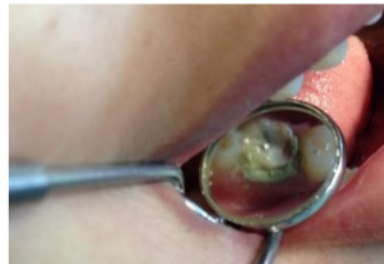

Gambar 8. Pemasangan pasak prefabricated Unimetric

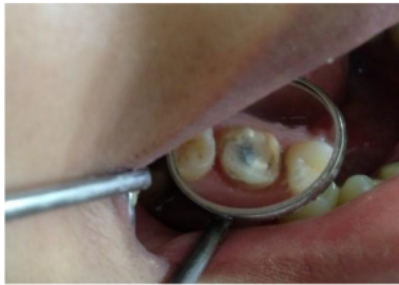

Gambar 9. Core build up menggunakan built it (Pentron)

Kunjungan ketiga pasien kontrol setelah empat minggu. Pada kunjungan ketiga ini dilakukan preparasi pengurangan sekeliling mahkota sebanyak 1,5 – 2 mm menggunakan bur *round end fissure* dengan akhiran berbentuk chamfer untuk pembuatan mahkota porcelen fused to metal. Pengurangan bagian oklusal menggunakan wheel diamond bur hingga tidak ada kontak dengan gigi antagonis (1,5-2mm). Pemeriksaan menggunakan selapis malam merah, jika sdh tidak ada kontak maka preparasinya sudah cukup. Untuk bagian servikal dilakukan retraksi gingiva menggunakan Gingi master (Dentland) (gambar 10).

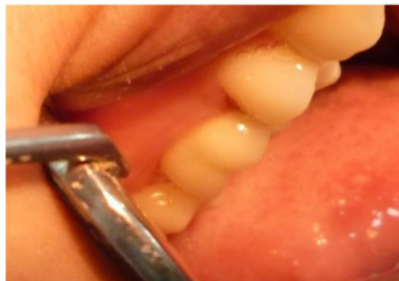

Gambar 10. Retraksi gingiva untuk preparasi dan pencetakan crown



Gambar 11. Setelah selesai preparasi mahkota

Pencetakan untuk pembuatan model die pada rahang atas menggunakan *double impression* dengan teknik *two step*, sedangkan pada rahang bawah menggunakan alginate. Pencatatan gigit menggunakan *bite registration* (regisil, dentsply). Pencocokan shade guide didapatkan warna 2R1,5 Vita-3 D master. Pemasangan mahkota sementara menggunakan temporary luting cement (Tempgrip, dentsply) dan pengiriman model kerja disertai instruksi lab. Kunjungan keempat pasien kontrol setelah satu minggu, dilakukan pasang crown dan pemasangan tetap menggunakan luting cement (Fuji I, GC) (gambar 12).



Gambar 12. Pemasangan tetap crown PFM

## PEMBAHASAN

Perawatan saluran akar satu kali kunjungan dapat dilakukan dengan baik jika klinisi mempunyai pengalaman yang baik mengenai saluran akar gigi dengan berbagai variasinya dan pasien dapat kerjasama selama perawatan. Penyelesaian perawatan saluran akar satu kali kunjungan sebaiknya tidak lebih dari satu jam. Kesulitan yang sering timbul dalam perawatan saluran akar adalah dalam mencari orifice terutama pada gigi geraham rahang atas maupun rahang bawah.<sup>5,6</sup>

Keputusan untuk dilakukan perawatan saluran akar satu kali kunjungan pada gigi 16 dengan diagnosa pulpitis irreversible pada pasien ini karena adanya keluhan spontan, pada pemeriksaan radiografik terlihat anatomi saluran akar yang jelas dan pasien tidak dapat melakukan kunjungan dalam waktu satu bulan kedepan<sup>7</sup>. Sedangkan penggunaan rotary reciprocal system karena

dapat menyingkat waktu preparasi dalam satu kali kunjungan karena hanya menggunakan satu file.<sup>4,8</sup>

## SIMPULAN DAN SARAN

Perawatan saluran akar dapat dilakukan secara satu kali kunjungan dengan rotary reciprocal system. Keputusan dilakukan perawatan satu kali kunjungan adalah tidak adanya kontra indikasi, kemampuan operator serta pasien kooperatif selama kunjungan. Sedangkan rotary reciprocal sistem digunakan karena mempersingkat waktu kerja, kesalahan prosedur sedikit dan mengurangi kontaminasi silang antar pasien.

## DAFTAR PUSTAKA

1. Castalucci A. Definition, scope and indication for endodontic treatment. In : John DW, editor. Endodontics. Vol.4. England: Il Tredente; 2017. 24-43
2. Jacob S. Single Visit Endodontics. Fandent Practical Dentistry Handbook. Vol.1. 2006
3. Prichard D. The Reciproc system: A step-by-step guide. Dental clinical articles. 2013
4. Yared G. 2011. Canal preparation with only one reciprocating instrument without prior hand filing: A new concept. Quality Endodontic Distributors
5. Walton ER, Vertucci, Internal anatomy. In Principle and practice of endodontic. 3rd Ed. WB Saunders. 2012: 166-180
6. Endodontics Colleagues for Excellence Fall 2014, The Standard of Practice in Contemporary Endodontics, Published for the Dental Professional Community by the American Association of Endodontists and the AAE Foundation [www.aae.org/colleagues](http://www.aae.org/colleagues) p 3-7
7. Endodontics Colleagues for Excellence 2010, Access Opening and Canal Location, Published for the Dental Professional Community by the American Association of Endodontists, p 3-5
8. Carlos Estrela1, Characterization of Successful Root Canal Treatment, 2014, Brazilian Dental Journal 25(1): 3-11 <http://dx.doi.org/10.1590/0103-6440201302356>, ISSN 0103-6440

# SINGLE VISIT ENDODONTIC TREATMANT ON LEFT MAXILLARY FIRST MOLAR WITH RECIPROCAL SYSTEM

## ORIGINALITY REPORT

0%

SIMILARITY INDEX

0%

INTERNET SOURCES

0%

PUBLICATIONS

0%

STUDENT PAPERS

## PRIMARY SOURCES

Exclude quotes      On  
Exclude bibliography      On

Exclude matches      < 1%